MANUAL DE ESTUDIO

ANATOMÍA FACIAL APLICADA A LA ESTÉTICA

Comprender la estructura para interpretar la superficie

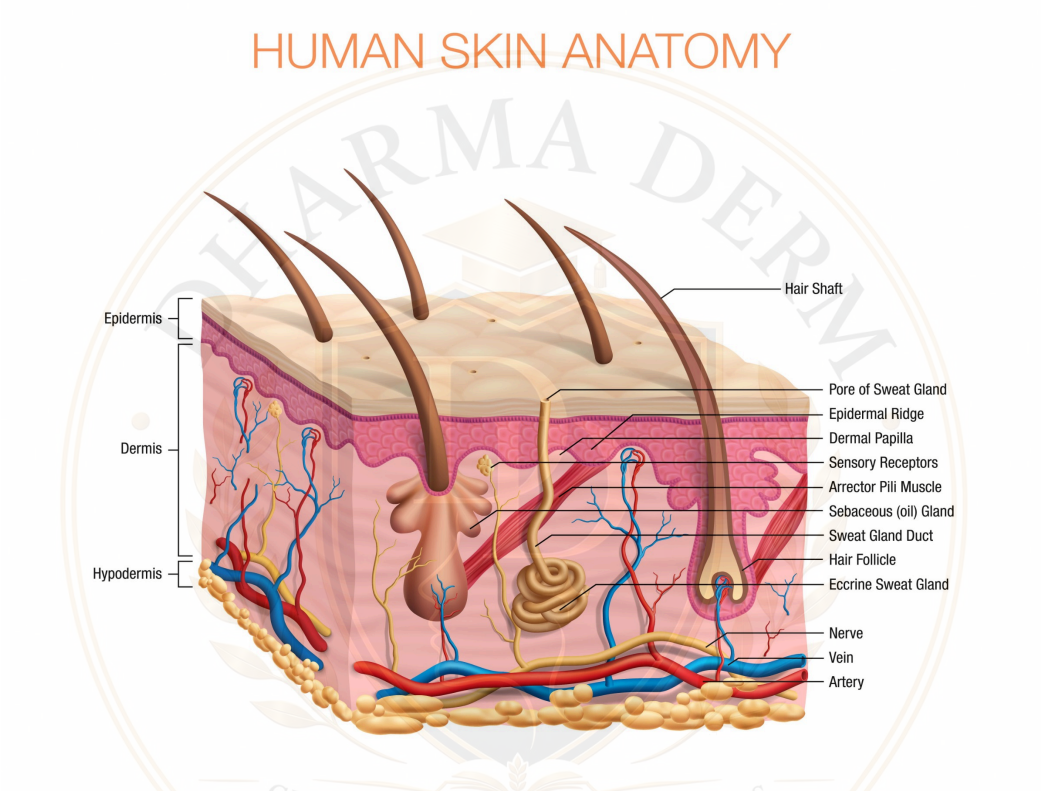

Formación introductoria e intermedia para estudiantes de estética. Material de estudio independiente y complemento de la clase audiovisual.

Incluye: diez módulos, tablas musculares, actividades de comprensión, casos educativos, glosario, autotest de 40 preguntas y solucionario explicado.

Edición educativa: 29 de octubre de 2026. Redacción y esquemas originales de apoyo al aprendizaje. Sin acreditación ni aval institucional implícitos.

ANTES DE COMENZAR

Cómo utilizar este manual

Estudia en este orden: identifica la estructura, explica su función y relaciona ambas con una observación estética. Después intenta recordar el contenido sin mirar el texto. La memorización de nombres resulta más útil cuando puedes explicar qué hacen y con qué se relacionan.

Objetivos generales

Distinguir piel y tejidos profundos; localizar regiones y estructuras principales; explicar expresión, sensibilidad y circulación; interpretar el envejecimiento como un proceso de varios tejidos; y reconocer los límites de la observación estética.

Ruta de estudio sugerida

Etapa	Trabajo del estudiante
1. Fundamentos	Módulos 1-3: orientación, piel y tejido subcutáneo.
2. Estructura y función	Módulos 4-7: huesos, músculos, nervios y circulación.
3. Integración	Módulos 8-10: envejecimiento, aplicación y casos.
4. Recuperación	Contestar el autotest sin consultar; corregir después y repetir los temas débiles.

Situación de Milady: se revisaron los archivos disponibles, pero no aportaron capítulos anatómicos utilizables. Este manual no se presenta como resumen verificado de Milady y no le atribuye páginas ni contenidos. Se apoya en las fuentes académicas identificadas al final.

La anatomía descrita es un modelo general: existen variaciones individuales. Los esquemas son conceptuales y no sirven para localizar puntos de intervención. El contenido no sustituye formación práctica supervisada, evaluación clínica ni requisitos profesionales locales.

NAVEGACIÓN

Índice de contenidos

Módulo 1 De la célula a la región facial	4
Módulo 2 Epidermis: organización y células	6
Módulo 3 Adipocito, lobulillo y compartimento	10
Módulo 4 Huesos y referencias del contorno	12
Módulo 5 Movimiento y expresión	13
Módulo 6 Sentir y mover: funciones diferentes	18
Módulo 7 Sangre y tejido vivo	19
Módulo 8 Un proceso de varios tejidos	21
Módulo 9 De la anatomía al cuidado estético	22
Módulo 10 Recorrido de superficie a profundidad	24
Glosario Vocabulario de consulta	26
Autotest Comprueba lo aprendido	27
Solucionario Selección múltiple: respuestas explicadas	37
Fuentes Textos educativos consultados	40

MÓDULO 1 • FUNDAMENTOS

De la célula a la región facial

Lectura de apoyo: OpenStax, 2022, §§ 4.1 y 4.3.

Al terminar podrás: diferenciar célula, tejido, órgano y sistema, y reconocer los cuatro tejidos básicos.

Una **célula** es una unidad viva capaz de realizar funciones especializadas. Un **tejido** reúne células y material extracelular organizados para una función. Un **órgano**, como la piel, combina tejidos. Un **sistema** integra órganos relacionados, como el sistema tegumentario.

Tejido	Organización y ejemplo facial
Epitelial	Células próximas que recubren superficies; epidermis y epitelio glandular.
Conectivo	Células dentro de una matriz extracelular; dermis, grasa, fascia y hueso.
Muscular	Células contráctiles; músculos de expresión y masticación.
Nervioso	Células que reciben y transmiten señales; nervios sensitivos y motores.

La matriz extracelular no es un espacio vacío: contiene fibras y sustancia fundamental que condicionan las propiedades del tejido. Por ello, observar una célula aislada no explica toda la resistencia o elasticidad de la piel.

Recuerda: el rostro es una unidad integrada; un cambio visible puede involucrar más de un tejido.

Comprueba tu comprensión

¿Por qué la piel se considera un órgano y no solamente un epitelio?

Comprobación: Porque combina epidermis epitelial, dermis conectiva, vasos, nervios y anexos que cumplen funciones coordinadas.

MÓDULO 1 • ORIENTACIÓN

Ubicar antes de interpretar

Lectura de apoyo: OpenStax, 2022, § 1.6.

Al terminar podrás: utilizar términos anatómicos y describir una zona sin ambigüedad.

En posición anatómica, el cuerpo está erguido y mira al frente. Derecha e izquierda corresponden siempre a la persona observada, no a quien la mira. En fotografías, confirma si existe inversión en espejo antes de señalar un lado.

Término	Significado y ejemplo
Superior / inferior	Hacia la cabeza / hacia los pies: ceja superior al párpado; mentón inferior al labio.
Medial / lateral	Cerca / lejos de la línea media: nariz medial respecto al pómulo.
Superficial / profundo	Cerca / lejos de la superficie: epidermis superficial respecto a la dermis.
Anterior / posterior	Hacia delante / hacia atrás: labios anteriores respecto a la oreja.

Regiones y referencias

Reconoce frente, glabela, región temporal, orbital, nasal, cigomática o malar, bucal, perioral, mentoniana y borde mandibular. La glabela se encuentra entre las cejas. El reborde orbitario rodea la órbita; el arco cigomático se dirige hacia la región temporal. Una región de superficie no coincide necesariamente con un único músculo.

Comprueba tu comprensión

Describe la ubicación del mentón respecto a la boca y la de la dermis respecto a la epidermis.

Comprobación: El mentón es inferior a la boca; la dermis es profunda respecto a la epidermis. Son relaciones distintas: dirección y profundidad.

MÓDULO 2 • PIEL

Epidermis: organización y células

Lectura de apoyo: OpenStax, 2022, § 5.1; § 4.2 para epitelio.

Al terminar podrás: nombrar los estratos habituales de la piel facial y relacionar las células con su función.

La epidermis es un epitelio plano estratificado queratinizado, sin vasos sanguíneos propios. Se nutre por difusión desde los tejidos vascularizados inferiores. En la piel facial habitual, los estratos se reconocen de profundo a superficial: **basal, espinoso, granuloso y córneo**. El estrato lúcido corresponde a piel gruesa de palmas y plantas.

Célula	Función principal
Queratinocito	Produce queratina y participa en la formación de la barrera.
Melanocito	Produce melanina y la transfiere a queratinocitos; contribuye a la pigmentación y fotoprotección.
Célula de Langerhans	Participa en la vigilancia inmunitaria.
Célula de Merkel	Se asocia con la percepción de tacto fino.

La renovación implica proliferación, diferenciación, ascenso y descamación. Su ritmo cambia según edad, región y estado de la piel; no debe enseñarse un único plazo como regla universal. La pigmentación no se explica simplemente por tener más melanocitos: también intervienen actividad y distribución de melanina.

Comprueba tu comprensión

¿Sería correcto dibujar un capilar dentro de la epidermis normal?

Comprobación: No. Los capilares permanecen en el tejido conectivo subyacente; no atraviesan la epidermis.

MÓDULO 2 • BARRERA

Proteger no significa sellar por completo

Lectura de apoyo: OpenStax, 2022, §§ 5.1 y 5.3; AAD, s. f.

Al terminar podrás: distinguir hidratación, sebo y barrera, y explicar su importancia estética.

El estrato córneo combina corneocitos y lípidos intercelulares. La analogía de ladrillos y cemento ayuda a comprender su organización, aunque no describe todos sus componentes. La barrera reduce la pérdida de agua y la entrada de irritantes; no es una pared totalmente impermeable.

La **pérdida transepidérmica de agua** es el paso de agua hacia el ambiente a través de la epidermis. Es diferente del sudor. La hidratación se refiere al contenido de agua; el sebo es una secreción lipídica. Una piel con brillo puede presentar deshidratación y sensibilidad al mismo tiempo.

Concepto	Pregunta útil para observar
Hidratación	¿Hay tirantez, descamación o cambios de textura?
Sebo	¿Dónde se concentra el brillo?
Barrera / tolerancia	¿Existe ardor, irritación o reacción a productos?

Aplicación didáctica

Una persona describe ardor tras varios exfoliantes. La respuesta educativa no consiste en recomendar una exfoliación más intensa: primero se reconoce una tolerancia alterada y se valora posponer el servicio. La observación no establece por sí sola una causa médica.

Recuerda: más sensación, enrojecimiento o descamación no equivalen a mayor beneficio.

Comprueba tu comprensión

¿Una piel grasa necesita necesariamente un producto más agresivo?

Comprobación: No. La elección depende también de integridad, tolerancia, antecedentes y objetivos; el brillo no mide la resistencia de la barrera.

MÓDULO 2 • DERMIS

Una matriz viva de soporte

Lectura de apoyo: OpenStax, 2022, §§ 4.3 y 5.1.

Al terminar podrás: diferenciar dermis papilar y reticular y describir matriz, fibroblastos y microvasos.

La dermis papilar es más superficial y contiene tejido conectivo laxo; la reticular es más profunda y predominan haces de tejido conectivo denso irregular. La unión dermoepidérmica conecta ambos tejidos y favorece su estabilidad mecánica.

Componente	Qué aporta
Colágeno	Resistencia frente a fuerzas de tracción.
Fibras elásticas	Capacidad de deformarse y recuperar la forma.
Sustancia fundamental	Medio hidratado donde se distribuyen moléculas y células.
Fibroblastos	Producción y mantenimiento de componentes de la matriz.
Microvasos y nervios	Intercambio de sustancias y comunicación sensitiva o autónoma.

Un fibroblasto no es una fibra: es una célula. Un capilar tampoco es una fibra: es un conducto con pared endotelial y luz. Los glóbulos rojos circulan en esa luz; no deben dibujarse libres entre fibras para representar una dermis sana.

Relación estética: firmeza, elasticidad y reparación dependen de una red viva, no de una única molécula aislada.

Comprueba tu comprensión

Explica por qué “estimular colágeno” no significa producir una fibra completa de forma instantánea.

Comprobación: La síntesis, organización y remodelación son procesos biológicos; una animación instantánea es una simplificación y no una medida de eficacia clínica.

MÓDULO 2 • ANEXOS

Folículos, glándulas y percepción

Lectura de apoyo: OpenStax, 2022, § 5.2; § 5.3.

Al terminar podrás: reconocer anexos cutáneos y diferenciar sus secreciones.

Los folículos pilosos se originan como invaginaciones epiteliales y se relacionan con estructuras dérmicas. El tallo visible es principalmente queratina; la actividad de crecimiento ocurre dentro del folículo. Las glándulas sebáceas suelen asociarse con él y producen sebo.

Las glándulas sudoríparas ecrinas producen una secreción acuosa que participa en la regulación térmica. El sudor no es grasa licuada. Las glándulas apocrinas tienen una distribución corporal específica y no deben usarse como explicación general del brillo facial.

Estructura	Función / interpretación
Unidad pilosebácea	Folículo y glándula sebácea; relevante para comprender comedones.
Conducto glandular	Trayecto de salida de una secreción; no equivale a un vaso.
Terminaciones nerviosas	Permiten percibir estímulos; dolor no es un indicador de beneficio.
Músculo erector del pelo	Músculo liso asociado al folículo; distinto de la musculatura de expresión.

Los llamados poros son aberturas de estructuras cutáneas; no tienen una compuerta que se abra y cierre como una puerta. La apariencia de un poro puede variar, pero esa observación no demuestra una modificación permanente de su anatomía.

Comprueba tu comprensión

¿Qué diferencia existe entre sebo y sudor?

Comprobación: El sebo es predominantemente lipídico y proviene de glándulas sebáceas; el sudor ecrino es principalmente acuoso y participa en la termorregulación.

MÓDULO 3 • TEJIDO SUBCUTÁNEO

Adipocito, lobulillo y compartimento

Lectura de apoyo: Rohrich y Pessa, 2007, resumen original; OpenStax, 2022, § 4.3.

Al terminar podrás: diferenciar tres escalas de organización de la grasa y explicar sus funciones.

Un **adipocito** es una célula que almacena lípidos. Un **lobulillo** contiene numerosos adipocitos; los tabiques conectivos contribuyen a separarlos y contienen vasos. Un **compartimento facial** es una unidad anatómica mayor, con límites y relaciones regionales.

La grasa contribuye a reserva energética, aislamiento, amortiguamiento y contorno. El estudio de disección de Rohrich y Pessa identificó compartimentos delimitados: la grasa facial no se comporta como una masa continua idéntica en todo el rostro.

Escala	Cómo representarla sin confusión
Célula	Un adipocito con una gota lipídica predominante y núcleo periférico.
Lobulillo	Muchas células agrupadas, con tabiques entre agrupaciones.
Compartimento	Un territorio facial delimitado por relaciones anatómicas.

Se distinguen compartimentos superficiales y profundos en relación con fascias y músculos. No toda grasa profunda equivale a hipodermis superficial. La posición de una bolsa grasa no puede inferirse únicamente por el color amarillo de un esquema.

Comprueba tu comprensión

¿Una esfera amarilla enorme representa un compartimento o una célula?

Comprobación: No puede decidirse sin escala y etiquetas. Una ilustración docente debe declarar qué nivel de organización muestra.

MÓDULO 3 • SOPORTE

Fascia, SMAS y ligamentos

Al terminar podrás: reconocer conexiones entre estructuras y evitar el modelo de capas uniformes.

Una fascia es tejido conectivo que envuelve, conecta o separa estructuras. El sistema musculoaponeurótico superficial, **SMAS**, se utiliza para describir una organización fibromuscular superficial con relaciones regionales variables. No es una capa de la epidermis ni una membrana idéntica en todo el rostro.

Los ligamentos de retención son conexiones que fijan tejidos superficiales a planos profundos. Furnas describió anclajes cigomáticos y mandibulares, entre otros. Sus relaciones ayudan a comprender por qué zonas vecinas pueden desplazarse de manera diferente (Furnas, 1989, resumen consultado).

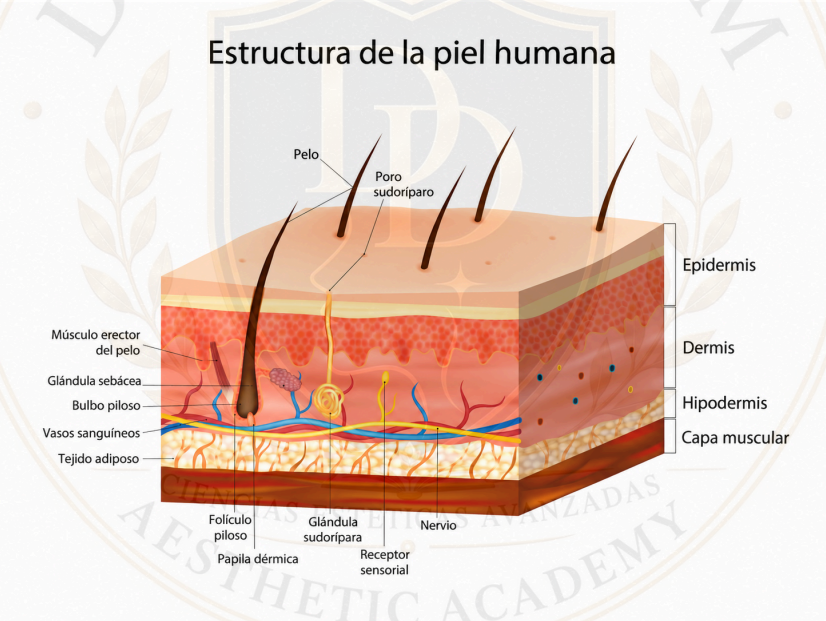

El dibujo ordena cuatro categorías para estudiar, pero no reproduce cada fascia, ligamento o plano graso. En algunas regiones los músculos tienen inserciones dérmicas; en otras existe grasa profunda. No extrapoles el grosor de la mejilla al párpado, la nariz o el labio.

Recuerda: una imagen didáctica orienta; no localiza de manera individual nervios, vasos ni planos de un procedimiento.

Comprueba tu comprensión

¿Por qué la piel puede moverse con la sonrisa si no es tejido muscular?

Comprobación: Porque existen conexiones mecánicas entre músculo, tejido conectivo y piel que transmiten la fuerza.

MÓDULO 4 • BASE ÓSEA

Huesos y referencias del contorno

Lectura de apoyo: OpenStax, 2022, § 7.2.

Al terminar podrás: localizar los huesos principales y distinguir soporte óseo de tejido blando.

Hueso	Referencia facial y función
Frontal	Frente y parte superior de las órbitas.
Cigomático	Prominencia del pómulo y parte del reborde orbitario.
Maxilar	Soporte del tercio medio y dientes superiores.
Mandíbula	Mentón, borde inferior y dientes inferiores.
Nasales	Puente óseo de la nariz; el resto incluye cartílagos.
Temporal	Región lateral; participa en arco cigomático y articulación mandibular.

La articulación temporomandibular une la mandíbula con el temporal y permite movimientos coordinados de apertura, cierre y desplazamiento. Los músculos de masticación actúan sobre la mandíbula; esto no equivale a elevar la comisura durante una sonrisa.

Aplicación estética

El contorno observado resulta de hueso y tejidos blandos. Una sombra o un surco no demuestra por sí solo pérdida de grasa. La luz, la postura y el soporte dental también modifican la apariencia. Describe primero lo que observas y evita inferencias clínicas sin evaluación.

Comprueba tu comprensión

¿Qué estructura diferencia la acción del masetero de la del cigomático mayor?

Comprobación: El masetero eleva la mandíbula; el cigomático mayor ayuda a elevar la comisura. Sus objetivos mecánicos son distintos.

MÓDULO 5 • MÚSCULOS

Movimiento y expresión

Al terminar podrás: distinguir expresión de masticación y comprender origen, inserción y acción.

Los músculos esqueléticos generan tensión mediante contracción. Se describen con origen e inserción como referencias anatómicas; no significa que sus puntos de fijación cambien de lugar sobre el tejido. Al moverse una estructura, puede variar la distancia entre fijaciones y la forma del músculo.

Muchos músculos de expresión tienen inserciones en piel o se entrelazan con otros músculos. Predomina su inervación motora por el nervio facial, VII. Los principales músculos de masticación reciben fibras motoras de la división mandibular del trigémino, V3 (OpenStax, 2022, §§ 11.3 y 13.4).

El **modíolo** es una convergencia fibromuscular próxima a la comisura. No es un hueso ni un músculo aislado. Ayuda a comprender la coordinación entre elevadores, depresores, retractores y orbicular de la boca.

Cómo leer las tablas: las fijaciones son descripciones simplificadas para estudio. La inervación se expresa a nivel de nervio principal; las ramas terminales pueden solaparse y variar. No son mapas para procedimientos.

Observación funcional sin resistencia

Frente a un espejo, observa reposo, elevación suave de cejas, cierre palpebral y sonrisa. Describe qué zona se mueve sin intentar diagnosticar fuerza ni palpar intensamente los tejidos.

Comprueba tu comprensión

¿El buccinador es un músculo principal de masticación inervado por V3?

Comprobación: No. Aunque ayuda a mantener alimento entre dientes, su inervación motora es facial, VII; no debe confundirse con el nervio bucal sensitivo de V3.

MÓDULO 5 • TABLA ANATÓMICA A

Frente, ojos y nariz

Lectura de apoyo: UAMS, s. f.; Loyola University Chicago, s. f.; OpenStax, 2022, § 11.3.

Músculo / región	Fijaciones simplificadas	Acción / nervio
Frontal; frente	Galea aponeurótica → piel de cejas.	Eleva cejas; pliegues frontales. VII.
Corrugador superciliar; ceja medial	Arco superciliar medial → piel de ceja.	Acerca y desciende cejas. VII.
Prócer; raíz nasal	Hueso/cartílago nasal → piel glabelar.	Desciende zona medial de cejas; pliegues en raíz nasal. VII.
Orbicular de los ojos; periocular	Región medial orbitaria y ligamento palpebral → párpados/piel periocular.	Cierre palpebral suave o fuerte según porción. VII.
Nasal; nariz	Maxilar → aponeurosis nasal/cartílago alar.	Porción transversa comprime; alar contribuye a dilatar. VII.

Lo que debes relacionar

El frontal y los depresores de la ceja participan en un equilibrio funcional. El orbicular de los ojos cierra los párpados, pero no abre el párpado superior: esa función principal corresponde al elevador del párpado superior, inervado por el III par. No confundir músculos perioculares de expresión con músculos que mueven el globo ocular.

Comprueba tu comprensión

Si una ilustración atribuye abrir los ojos al orbicular, ¿qué corregirías?

Comprobación: El orbicular cierra. Abrir el párpado superior requiere otro músculo e inervación.

MÓDULO 5 • TABLA ANATÓMICA B

Pómulo y región perioral

Lectura de apoyo: UAMS, s. f.; tabla anatómica de NCBI Bookshelf, s. f.

Músculo / dirección	Fijaciones simplificadas	Acción / nervio
Cigomático mayor; oblicuo	Cigomático lateral → modíolo/comisura.	Eleva y lleva lateralmente la comisura. VII.
Cigomático menor; oblicuo, medial al mayor	Cigomático anterior → labio superior.	Eleva labio superior. VII.
Elevador del labio superior; vertical	Maxilar infraorbitario → labio superior.	Eleva labio superior. VII.
Elevador del labio superior y ala nasal; junto a nariz	Apófisis frontal del maxilar → ala nasal y labio superior.	Eleva labio; participa en movimiento alar. VII.
Elevador del ángulo de la boca; profundo	Fosa canina del maxilar → modíolo.	Eleva comisura. VII.
Risorio; aproximadamente transversal	Fascia lateral → modíolo.	Retrae lateralmente la comisura. VII.
Buccinador; pared de mejilla	Regiones alveolares y rafe pterigomandibular → comisura/orbicular.	Comprime mejilla contra dientes. VII.

Para estudiar: compara mayor y menor por su destino: comisura frente a labio superior. No los identifiques solo por tamaño o color.

MÓDULO 5 • TABLA ANATÓMICA C

Labios, mentón y cuello

Lectura de apoyo: UAMS, s. f.; Loyola University Chicago, s. f.

Músculo	Fijaciones simplificadas	Acción / nervio
Orbicular de la boca	Fibras propias y aportes periorales alrededor de labios.	Cierra y protruye labios. VII.
Depresor del ángulo de la boca	Línea oblicua mandibular → comisura.	Desciende comisura. VII.
Depresor del labio inferior	Mandíbula anterior → labio inferior.	Desciende labio inferior. VII.
Mentoniano	Fosa incisiva mandibular → piel del mentón.	Eleva piel del mentón y protruye labio inferior. VII.
Platisma	Fascia torácica superior → mandíbula/piel de cara inferior.	Tensa piel cervical y ayuda a deprimir tejidos inferiores. VII.

Masticación: otro grupo funcional

Músculo	Relación / función principal
Masetero	Arco cigomático → rama/ángulo mandibular; eleva mandíbula. V3.
Temporal	Fosa temporal → apófisis coronoides; eleva y retrae mandíbula. V3.
Pterigoideo medial	Esfenoides/maxilar → mandíbula medial; elevación y movimientos laterales. V3.
Pterigoideo lateral	Esfenoides → cuello mandibular y complejo disco-capsular; protrusión y ayuda a apertura. V3.

MÓDULO 5 • APLICACIÓN

Comprender una sonrisa

Al terminar podrás: explicar coordinación muscular y distinguir líneas dinámicas y estáticas.

Durante una sonrisa, la contracción del cigomático mayor contribuye al desplazamiento superolateral de la comisura. El cigomático menor y elevadores vecinos participan en el movimiento del labio superior. El patrón exacto varía entre personas. El orbicular de los ojos puede acompañar la expresión; no toda sonrisa produce el mismo patrón periocular.

Una **línea dinámica** aparece o se acentúa al mover el rostro. Una **línea estática** permanece visible en reposo. Ambas pueden coexistir. La repetición del movimiento, la organización de la piel y otros cambios tisulares influyen; no toda línea tiene una única causa muscular.

En la animación	Qué debería comprobarse
Origen y destino	Trayecto desde pómulo hacia comisura para el mayor.
Movimiento	Comisura asciende y se desplaza lateralmente.
Tejidos vecinos	La piel acompaña el movimiento sin separarse como una lámina rígida.
Escala	No representar un pequeño músculo de expresión como una masa que ocupa toda la mejilla.

Comprueba tu comprensión

Una línea desaparece al relajar el rostro. ¿Cómo la describirías?

Comprobación: Predominantemente dinámica en esa observación. Es una descripción de comportamiento, no un diagnóstico ni una indicación automática de tratamiento.

Actividad: explica la sonrisa en tres frases utilizando “cigomático mayor”, “comisura” y “coordinación”. Después contrasta tu explicación con el párrafo inicial.

MÓDULO 6 • INERVACIÓN

Sentir y mover: funciones diferentes

Lectura de apoyo: OpenStax, 2022, § 13.4; UAMS, s. f.

Al terminar podrás: comparar los pares V y VII y reconocer divisiones y ramas.

Nervio	Función facial que debes recordar
Trigémino, V	Sensibilidad general de gran parte del rostro; motor para masticación a través de V3.
V1, oftálmico	Sensibilidad de frente, párpado superior y parte del dorso nasal.
V2, maxilar	Sensibilidad de región media, mejilla y labio superior.
V3, mandibular	Sensibilidad inferior, labio inferior/mentón y componente motor masticatorio.
Facial, VII	Motor principal para músculos de expresión; también tiene funciones gustativas y autónomas.

Las ramas terminales habituales del facial se denominan temporal, cigomática, bucal, marginal mandibular y cervical. Son nombres de distribución general, con conexiones y variaciones. El nervio facial atraviesa la parótida, pero no proporciona su inervación secretomotora principal.

No confundir: una rama bucal del VII es motora para expresión. El nervio bucal de V3 es predominantemente sensitivo. La misma palabra regional no implica la misma función.

Comprueba tu comprensión

¿Es correcto afirmar “el trigémino siente y el facial mueve” como regla absoluta?

Comprobación: Es una ayuda inicial incompleta: V3 también tiene función motora y VII tiene funciones adicionales. Para un examen, explica esas excepciones.

MÓDULO 7 • CIRCULACIÓN

Sangre y tejido vivo

Lectura de apoyo: von Arx et al., 2018, resumen consultado; OpenStax, 2022, § 5.1.

Al terminar podrás: distinguir arterias, venas y capilares y reconocer variabilidad vascular.

Las arterias llevan sangre desde el corazón hacia los tejidos; las venas la devuelven. Los capilares permiten intercambios a través de paredes delgadas. Esta clasificación se basa en dirección y estructura, no solo en color del dibujo. La piel necesita perfusión para su funcionamiento y reparación.

Entre los aportes faciales se encuentran arterias facial, transversa facial e infraorbitaria. La región superior también recibe ramas relacionadas con el sistema oftálmico. Hay comunicaciones entre territorios y variaciones individuales; una línea dibujada sobre un rostro no predice exactamente el trayecto de una persona.

Observación	Lo que permite y lo que no permite concluir
Eritema	Describe enrojecimiento; no demuestra por sí solo “mejor circulación” beneficiosa.
Equimosis	Indica extravasación sanguínea; no equivale a un efecto normal deseable.
Palidez o dolor inesperados	Requieren atención; la anatomía básica no autoriza a diagnosticar su causa.

Comprueba tu comprensión

¿Dónde deben aparecer los glóbulos rojos en una imagen de dermis sana?

Comprobación: Dentro de los vasos, no flotando entre fibroblastos. La epidermis no contiene vasos propios.

MÓDULO 7 • LINFA

Drenaje, edema y límites

Lectura de apoyo: OpenStax, 2022, § 21.1; von Arx et al., 2018; NCBI, anatomía de mejilla.

Al terminar podrás: explicar el retorno linfático y diferenciar líquido intersticial de grasa.

Parte del líquido que llega al intersticio retorna por vasos linfáticos. La linfa pasa por ganglios y finalmente se incorpora a la circulación venosa. Los ganglios participan en vigilancia inmunitaria; no son depósitos de grasa ni recipientes que deban “vaciarse” mediante presión intensa.

El drenaje facial se relaciona con grupos parotídeos o preauriculares, submandibulares y submentonianos, que se conectan con cadenas cervicales. Los territorios se solapan. No toda la cara drena hacia un único punto ni en una dirección recta universal.

Concepto	Diferencia esencial
Edema	Exceso de líquido en el intersticio; puede tener distintas causas.
Tejido adiposo	Células y matriz organizadas; no es líquido acumulado.
Ganglio aumentado	Hallazgo que puede requerir evaluación; no debe tratarse como “obstrucción estética”.

Aplicación: comprender linfa no demuestra que un masaje elimine toxinas, destruya adipocitos o corrija cualquier hinchazón. La selección de técnicas requiere formación y evaluación adecuadas.

Comprueba tu comprensión

¿La reducción transitoria de hinchazón demuestra pérdida de grasa?

Comprobación: No. Líquido y tejido adiposo son componentes distintos y necesitan medidas diferentes para evaluarse.

MÓDULO 8 • ENVEJECIMIENTO

Un proceso de varios tejidos

Lectura de apoyo: Fisher et al., 1997; Rohrich y Pessa, 2007; Furnas, 1989; resúmenes consultados.

Al terminar podrás: distinguir envejecimiento intrínseco y fotoenvejecimiento sin reducir todo al colágeno.

El envejecimiento intrínseco reúne cambios vinculados al tiempo y la biología individual. El fotoenvejecimiento se relaciona con exposición acumulada a radiación ultravioleta. Fisher y colaboradores investigaron mecanismos de degradación de matriz después de exposición UV; su trabajo no permite prometer resultados de un cosmético o equipo específico.

Estructura	Cambio que conviene comprender
Epidermis y barrera	Pueden cambiar renovación, tolerancia y función de barrera.
Dermis	Cambian síntesis, organización y degradación de matriz.
Grasa	Los compartimentos pueden cambiar de volumen de forma desigual.
Conexiones y soporte	Las relaciones entre fascia, anclajes y tejidos condicionan contorno.
Hueso y dentición	El soporte profundo también influye en la apariencia.
Músculos	El movimiento se combina con propiedades de los tejidos superficiales.

Arruga, flacidez y pérdida de volumen describen fenómenos diferentes. Una arruga es un pliegue o línea; la flacidez implica menor sostén o laxitud; el cambio de volumen describe cantidad o distribución de tejido. No se deben usar como sinónimos.

Comprueba tu comprensión

¿Por qué un solo tratamiento no puede asumirse eficaz para todos los signos de envejecimiento?

Comprobación: Porque las estructuras y mecanismos implicados son diferentes; la anatomía por sí sola tampoco demuestra eficacia terapéutica.

MÓDULO 9 • APLICACIÓN

De la anatomía al cuidado estético

Lectura de apoyo: AAD, s. f.; OpenStax, 2022, §§ 5.2 y 5.3.

Al terminar podrás: relacionar acciones generales de cuidado con estructuras y evitar promesas infundadas.

Acción / concepto	Fundamento y límite
Limpieza	Retira material superficial; debe considerar tolerancia e integridad cutánea.
Hidratación	Busca mejorar contenido de agua y confort; no equivale a añadir volumen graso.
Exfoliación superficial	Actúa sobre superficie/estrato córneo; intensidad mayor no garantiza beneficio.
Fotoprotección	Reduce exposición UV junto con sombra y ropa; es distinta de revertir todos los cambios existentes.
Masaje	Moviliza tejidos según técnica; no sustituye diagnóstico ni elimina grasa por sí mismo.

La American Academy of Dermatology recomienda elegir fotoprotector de amplio espectro, SPF 30 o superior y resistente al agua cuando corresponda. Debe utilizarse conforme a su etiquetado y combinarse con medidas físicas. El SPF se refiere principalmente a protección frente a UVB; no describe por sí solo toda la protección UVA.

Tecnologías: qué preguntar antes de extrapolar

Un equipo puede interactuar con energía luminosa, eléctrica, mecánica o térmica. Conocer la estructura objetivo no determina eficacia ni seguridad. Deben revisarse evidencia del dispositivo, indicación, formación, contraindicaciones e instrucciones del fabricante. Este manual no prescribe profundidades ni parámetros.

Comprueba tu comprensión

¿Una crema hidratante reconstruye automáticamente un compartimento graso?

Comprobación: No. La hidratación superficial y el volumen adiposo corresponden a estructuras y objetivos distintos.

MÓDULO 9 • OBSERVACIÓN

Documentar sin diagnosticar

Al terminar podrás: describir hallazgos, reconocer incertidumbre y justificar cuándo posponer un servicio.

Un registro útil distingue lo observado de lo referido. “Descamación visible en mejillas” es observación; “refiere ardor con un producto” es relato. “Barrera destruida” o “problema linfático” son conclusiones que requieren sustento. Usa palabras concretas: ubicación, aspecto, evolución y síntomas comunicados.

Situaciones que justifican posponer y orientar a evaluación

Lesiones abiertas, sospecha de infección, inflamación importante, dolor inesperado, lesión que cambia o sangra, o reacción reciente a productos requieren una valoración adecuada antes del servicio. No manipules una lesión dudosa para identificarla. Un profesional de estética debe trabajar dentro de su formación y del alcance permitido en su jurisdicción.

Alerta clínica: una debilidad facial nueva y súbita, especialmente acompañada de dificultad para hablar, alteración visual o debilidad de una extremidad, requiere atención urgente: llama al 911. No se interpreta como una asimetría cosmética (CDC, 2024).

Lista breve de razonamiento

1. ¿Qué estructura estoy observando? 2. ¿Qué dato falta? 3. ¿Existe un motivo para posponer? 4. ¿Mi explicación distingue hecho de hipótesis? 5. ¿El servicio propuesto corresponde a mi competencia?

Comprueba tu comprensión

Reescribe “necesita drenaje porque tiene la cara hinchada”.

Comprobación: “Se observa aumento de volumen; la persona refiere su inicio y síntomas. Es necesario valorar la causa antes de seleccionar un servicio”.

MÓDULO 10 • INTEGRACIÓN

Recorrido de superficie a profundidad

Al terminar podrás: integrar los módulos en una explicación de un minuto.

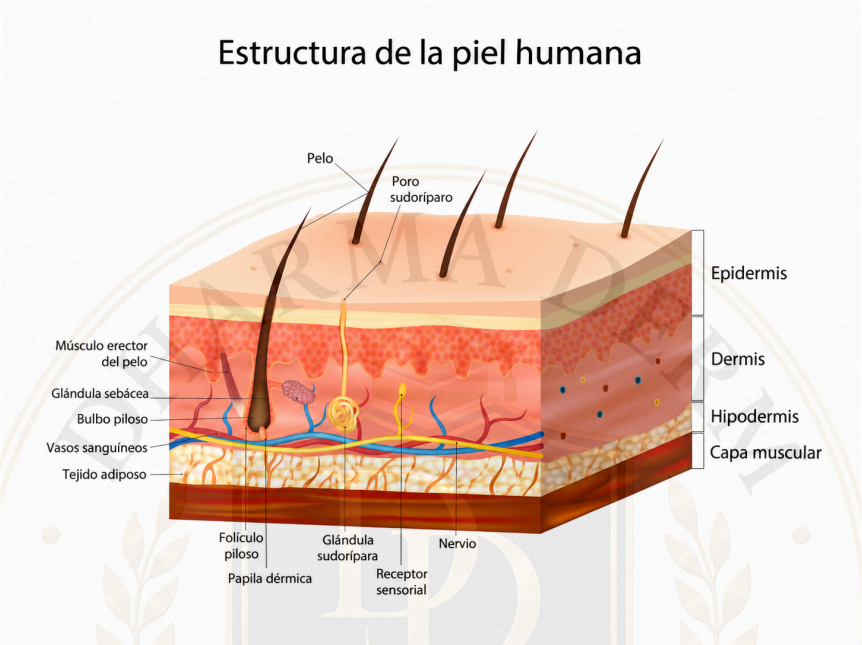

Estructura	Componentes	Idea principal
Epidermis	Epitelio y estrato córneo	Protección y barrera.
Dermis	Matriz, células, vasos, nervios	Resistencia, elasticidad y soporte vivo.
Subcutáneo	Adipocitos, tabiques y vasos	Amortiguamiento y contribución al contorno.
Músculos	Fibras contráctiles e inserciones	Movimiento coordinado.
Soporte profundo	Fascias, anclajes y huesos	Relaciones mecánicas y base estructural.

Ejercicio de recuperación: tapa la tabla y explica por qué un rostro puede presentar brillo y tirantez, por qué la sonrisa mueve la piel y por qué reducir edema no equivale a reducir grasa. Si no puedes distinguir estructuras, vuelve al módulo correspondiente antes del autotest.

Idea central: la piel está formada por epidermis y dermis. La apariencia facial depende además de tejidos profundos y de sus relaciones regionales.

MÓDULO 10 • CASOS DE ESTUDIO

Aplicar sin saltar a conclusiones

Caso A: brillo y descamación

Una persona tiene brillo nasal, descamación en mejillas y refiere tirantez después de lavarse. ¿Qué tres conceptos necesitas separar antes de describir su piel?

Razonamiento: sebo, agua y tolerancia/barrera no son la misma variable. Una categoría de tipo de piel no explica por sí sola la situación actual. Pregunta por productos, inicio y molestias, y evita intensificar el cuidado ante irritación.

Caso B: sonrisa y líneas

Las líneas perioculares aumentan al sonreír y disminuyen en reposo. ¿Es suficiente para atribuirlas al cigomático mayor?

Razonamiento: no. La expresión es coordinada y la zona periocular involucra otros músculos, incluida la acción del orbicular de los ojos. Describe comportamiento dinámico, sin convertirlo en una indicación terapéutica.

Caso C: hinchazón reciente

Una persona solicita masaje por aumento de volumen unilateral reciente con dolor. ¿Qué decisión precede a seleccionar una técnica?

Razonamiento: posponer y orientar a evaluación. El aspecto no permite diferenciar por sí solo edema, inflamación u otra causa. La seguridad depende de reconocer límites, no de asignar una causa rápida.

Tu explicación

Elige un caso y escribe una respuesta al estudiante que incluya una observación, una estructura implicada y un límite de lo que puedes concluir.

_____

_____

_____

GLOSARIO

Vocabulario de consulta

Término	Definición de estudio
Adipocito	Célula especializada en almacenar lípidos.
Anastomosis	Comunicación entre conductos, como vasos sanguíneos.
Aponeurosis	Lámina tendinosa de tejido conectivo.
Barrera cutánea	Propiedades que limitan pérdida de agua y entrada de agentes.
Capilar	Vaso pequeño especializado en intercambio.
Comisura	Unión de los labios en su extremo lateral.
Corneocito	Célula diferenciada del estrato córneo.
Dermis	Tejido conectivo situado bajo la epidermis.
Edema	Acumulación excesiva de líquido intersticial.
Epidermis	Epitelio superficial de la piel.
Fascia	Tejido conectivo que conecta o delimita estructuras.
Fibroblasto	Célula que produce y mantiene componentes de matriz.
Fotoenvejecimiento	Cambios asociados a exposición acumulada a radiación solar.
Hipodermis	Tejido subcutáneo asociado a la piel.
Inervación	Distribución de fibras nerviosas hacia una estructura.
Matriz extracelular	Material que rodea células: fibras y sustancia fundamental.
Modíolo	Convergencia fibromuscular próxima a la comisura.
Perfusión	Paso de sangre por un tejido.
SMAS	Organización musculoaponeurótica superficial de relaciones variables.
TEWL	Sigla inglesa de pérdida transepidérmica de agua.

AUTOTEST • INSTRUCCIONES

Comprueba lo aprendido

Nombre: _____

Fecha: _____ Grupo: _____

Instrucciones: responde sin consultar el manual. En selección múltiple marca una sola opción. En verdadero/falso corrige las falsas. En respuestas abiertas usa tus palabras. Consulta el solucionario únicamente al terminar.

Tiempo orientativo: 60-75 minutos. El resultado sirve para dirigir el repaso; no acredita competencia clínica ni sustituye una evaluación docente.

Sección	Preguntas	Puntos
Selección múltiple	1-20	20 × 1 = 20
Verdadero/falso	21-28	8 × 2 = 16
Respuesta breve	29-34	6 × 4 = 24
Identificación	35-38	4 × 2 = 8
Casos	39-40	2 × 6 = 12
TOTAL	40	80

Registro por áreas

Área	Preguntas	Aciertos / observaciones
Fundamentos y piel	1-7, 21-24, 29-30, 35-36	
Soporte y hueso	8-9, 25, 31, 37	
Músculos y nervios	10-15, 26-27, 32-33, 38	
Circulación, aplicación e integración	16-20, 28, 34, 39-40	

AUTOTEST • SELECCIÓN MÚLTIPLE

Preguntas 1-5

1. ¿Qué conjunto forma la piel propiamente dicha?

A) Dermis e hipodermis
B) Epidermis y dermis
C) Epidermis y músculo
D) Grasa y fascia

2. ¿Qué relación es correcta?

A) El mentón es superior a los labios
B) La nariz es lateral a la mejilla
C) La epidermis es profunda a la dermis
D) La dermis es profunda a la epidermis

3. ¿Cuál participa principalmente en producir melanina?

A) Melanocito
B) Fibroblasto
C) Adipocito
D) Corneocito

4. ¿Qué estrato no es habitual en la piel facial?

A) Córneo
B) Lúcido
C) Espinoso
D) Basal

5. ¿Qué afirmación sobre la epidermis es correcta?

A) Está formada por grasa
B) Contiene arterias
C) Produce movimiento facial
D) No posee vasos propios

AUTOTEST • SELECCIÓN MÚLTIPLE

Preguntas 6-10

6. ¿Qué célula mantiene componentes de matriz dérmica?

A) Melanocito
B) Adipocito
C) Fibroblasto
D) Célula de Merkel

7. ¿Qué estructura se asocia principalmente con resistencia a tracción?

A) Sebo
B) Sudor
C) Melanina
D) Colágeno

8. ¿Qué contiene un lobulillo adiposo?

A) Un único vaso
B) Una sola gota libre
C) Solamente elastina
D) Numerosos adipocitos

9. ¿Qué hueso forma la prominencia del pómulo?

A) Temporal
B) Nasal
C) Mandíbula
D) Cigomático

10. ¿Qué acción corresponde al cigomático mayor?

A) Elevar y lateralizar la comisura
B) Desplazar lateralmente el ojo
C) Cerrar el párpado
D) Elevar la mandíbula

AUTOTEST • SELECCIÓN MÚLTIPLE

Preguntas 11-15

11. ¿Qué acción se relaciona con el cigomático menor?

A) Deprimir mentón
B) Cerrar la mandíbula
C) Cerrar párpado
D) Elevar labio superior

12. ¿Qué músculo cierra los párpados?

A) Orbicular de los ojos
B) Temporal
C) Risorio
D) Frontal

13. ¿Qué músculo recibe inervación motora de V3?

A) Platisma
B) Risorio
C) Masetero
D) Cigomático mayor

14. ¿Qué nervio es motor principal de la expresión facial?

A) V1
B) Facial, VII
C) Nervio óptico
D) V2

15. ¿Qué describe mejor una línea dinámica?

A) Se acentúa con expresión
B) Es siempre una cicatriz
C) Solo existe en dermis profunda
D) Demuestra infección

AUTOTEST • SELECCIÓN MÚLTIPLE

Preguntas 16-20

16. ¿Qué estructura devuelve líquido intersticial a la circulación?

A) Vaso linfático
B) Adipocito
C) Estrato córneo
D) Tallo piloso

17. ¿Qué diferencia fundamental existe entre edema y grasa?

A) Uno implica líquido; la otra es tejido organizado
B) Son sinónimos
C) Ambos son sebo
D) El edema es músculo relajado

18. ¿Qué conclusión está mejor sustentada?

A) Toda arruga proviene de un músculo
B) Toda flacidez es falta de agua
C) El envejecimiento afecta varios tejidos
D) La grasa facial forma una lámina uniforme

19. Una persona refiere ardor y descamación después de exfoliar. ¿Qué procede?

A) Afirmar que funciona mejor
B) Valorar posponer y revisar tolerancia
C) Exfoliar con más fuerza
D) Ignorar síntomas si hay brillo

20. ¿Qué criterio recomienda la AAD al elegir fotoprotector?

A) Solo que huela bien
B) Amplio espectro y SPF 30 o superior
C) SPF bajo para acostumbrar piel
D) Usarlo solo después de quemarse

AUTOTEST • VERDADERO O FALSO

Preguntas 21-28

Marca V o F. Si es falsa, corrígela. Cada ítem vale 2 puntos: 1 por clasificación y 1 por corrección; si es verdadero, justifícalo brevemente para obtener el segundo punto.

21. V / F: La piel grasa puede estar deshidratada.

_____

22. V / F: El músculo facial es el estrato más profundo de la epidermis.

_____

23. V / F: El estrato lúcido debe aparecer en todo esquema de mejilla.

_____

24. V / F: Los glóbulos rojos circulan libremente entre fibras en una dermis sana.

_____

25. V / F: Toda grasa facial pertenece a un compartimento continuo único.

_____

26. V / F: El buccinador recibe inervación motora del facial, VII.

_____

27. V / F: El trigémino solo tiene función sensitiva.

_____

28. V / F: Reducir edema demuestra haber destruido grasa.

_____

AUTOTEST • RESPUESTA BREVE

Preguntas 29-31

29. Explica por qué una piel brillante puede presentar tirantez y descamación.

30. Compara fibroblasto, fibra de colágeno y capilar.

31. Distingue adipocito, lobulillo y compartimento facial.

AUTOTEST • RESPUESTA BREVE

Preguntas 32-34

32. Compara la función del cigomático mayor con la del masetero e indica sus nervios principales.

33. Explica las funciones faciales del V y del VII, incluyendo una excepción a la regla “sentir y mover”.

34. Distingue arruga, flacidez y cambio de volumen, y explica por qué no son sinónimos.

AUTOTEST • IDENTIFICACIÓN

Preguntas 35-38

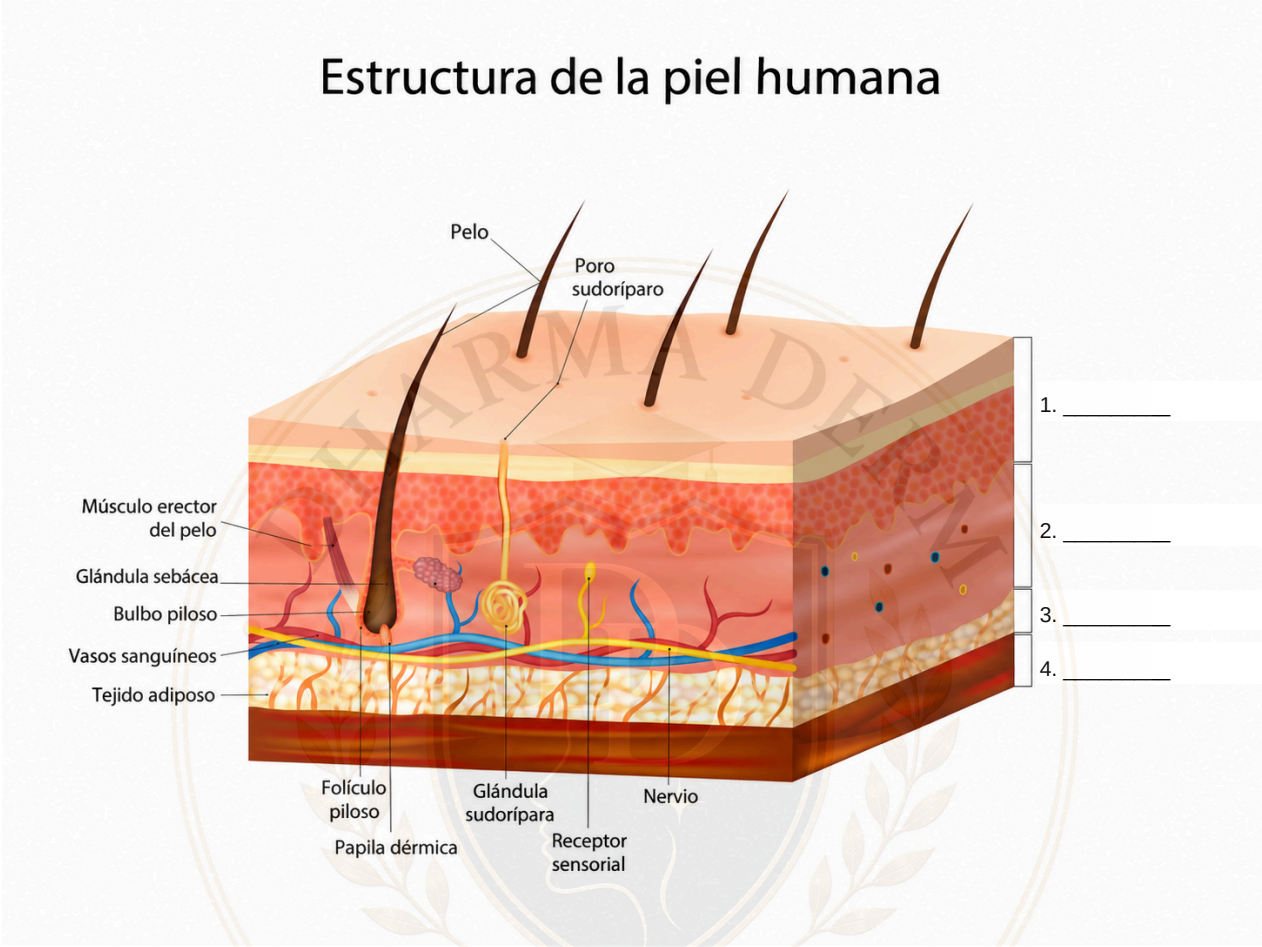

Identifica las cuatro capas y escribe una funcion de cada una.
Cada pregunta vale 2 puntos: nombre correcto (1) y funcion coherente (1).

35. Estructura 1:

36. Estructura 2:

37. Estructura 3:

38. Estructura 4:

AUTOTEST • CASOS

Preguntas 39-40

39. Una estudiante propone exfoliar intensamente a una persona con brillo nasal, mejillas descamadas y ardor reciente. Explica: a) qué variables debe distinguir; b) por qué no puede asumir que el brillo implica tolerancia; c) qué decisión inicial sería prudente.

_____

_____

_____

_____

_____

_____

_____

40. Una persona solicita masaje para “eliminar grasa” porque apareció hinchazón unilateral dolorosa desde ayer. Explica: a) diferencia entre edema y grasa; b) por qué no basta la apariencia para determinar la causa; c) qué hacer antes de seleccionar el servicio.

_____

_____

_____

_____

_____

_____

_____

SOLUCIONARIO • CONSULTAR DESPUÉS

Selección múltiple: respuestas explicadas

1. B. La hipodermis es profunda y asociada a la piel, pero no constituye la piel propiamente dicha. **Repaso:** M2.

2. D. Superficial y profundo describen distancia respecto a la superficie. **Repaso:** M1.

3. A. El melanocito produce melanina y la transfiere a queratinocitos. **Repaso:** M2.

4. B. El estrato lúcido se describe en piel gruesa de palmas y plantas. **Repaso:** M2.

5. D. Se nutre por difusión desde tejidos vascularizados inferiores. **Repaso:** M2.

6. C. Es una célula de tejido conectivo, distinta de las fibras que produce. **Repaso:** M2.

7. D. Las fibras colágenas contribuyen a resistir fuerzas mecánicas. **Repaso:** M2.

8. D. No debe confundirse la célula con su agrupación. **Repaso:** M3.

9. D. El cigomático contribuye al pómulo y al reborde orbitario. **Repaso:** M4.

10. A. Su destino en la región comisural permite ese movimiento. **Repaso:** M5.

11. D. Se dirige hacia el labio superior y no debe confundirse con el mayor. **Repaso:** M5.

12. A. El frontal eleva cejas; el orbicular produce cierre palpebral. **Repaso:** M5.

13. C. Los principales músculos de masticación dependen de V3. **Repaso:** M5-6.

14. B. El trigémino se asocia a sensibilidad general y V3 también a masticación. **Repaso:** M6.

15. A. La clasificación describe su comportamiento durante movimiento y reposo. **Repaso:** M5.

16. A. El sistema linfático participa en el retorno de líquido. **Repaso:** M7.

17. A. Una disminución de hinchazón no demuestra reducción de adipocitos. **Repaso:** M7.

18. C. Piel, grasa, conexiones y soporte profundo contribuyen a la apariencia. **Repaso:** M8.

19. B. Las molestias no son un marcador de eficacia y requieren valoración. **Repaso:** M9.

20. B. Debe acompañarse de medidas físicas y uso conforme al etiquetado. **Repaso:** M9.

SOLUCIONARIO

Verdadero/falso y respuestas abiertas

21. Verdadero. Sebo y contenido de agua son variables distintas. Repaso: M2.

22. Falso. El músculo es una estructura profunda distinta de la piel. Repaso: M2-5.

23. Falso. No es habitual en la piel facial; corresponde a piel gruesa. Repaso: M2.

24. Falso. Circulan dentro de los vasos. Repaso: M2-7.

25. Falso. Existen compartimentos con límites y relaciones regionales. Repaso: M3.

26. Verdadero. Ayuda a la función oral, pero no se clasifica con la inervación V3 de los principales masticadores. Repaso: M5-6.

27. Falso. V3 contiene fibras motoras para la masticación. Repaso: M6.

28. Falso. El edema es líquido; la grasa es tejido adiposo. Repaso: M7.

Criterios de respuesta breve: 4 puntos por pregunta

29. Distinguir sebo y agua (2); reconocer tolerancia/barrera y evitar asumir resistencia por brillo (2). Repaso: M2.

30. Célula productora/mantenedora (1); fibra de matriz (1); conducto de intercambio con luz (1); diferenciación clara (1). Repaso: M2.

31. Célula (1); grupo de células (1); territorio anatómico mayor (1); relación entre escalas (1). Repaso: M3.

32. Comisura/mayor (1); mandíbula/masetero (1); VII (1); V3 (1). Repaso: M5-6.

33. Sensibilidad V (1); motor V3 (1); expresión VII (1); función adicional de VII o distinción no absoluta (1). Repaso: M6.

34. Pliegue/línea (1); laxitud/menor sostén (1); cantidad/distribución (1); reconocer estructuras o mecanismos diferentes (1). Repaso: M8.

SOLUCIONARIO

Identificación, casos y plan de repaso

Ítem	Respuesta esperada
35	Epidermis: barrera y limitación de pérdida de agua.
36	Dermis: resistencia/elasticidad y soporte vivo.
37	Tejido subcutáneo: amortiguamiento o contribución al contorno.
38	Plano muscular: movimiento y expresión.

39. Modelo: sebo, hidratación y barrera/tolerancia son diferentes. El brillo no garantiza integridad. Ante ardor y descamación recientes, se debe valorar posponer y orientar a evaluación según intensidad y evolución, sin aumentar agresión. **Rúbrica:** distinguir variables (2), explicar que brillo no mide tolerancia (2), decisión razonada (2).

40. Modelo: edema es líquido intersticial; grasa es tejido adiposo. El inicio reciente, unilateral y doloroso no permite asignar una causa cosmética. Posponer el servicio y orientar a evaluación antes de manipular. **Rúbrica:** diferencia (2), incertidumbre causal (2), decisión (2).

Interpretación orientativa sobre 80 puntos

68-80: consolida y explica sin mirar. 56-67: repasa áreas con errores y repite preguntas equivalentes. Menos de 56: vuelve a los fundamentos con apoyo docente. Estas franjas son una herramienta educativa creada para este manual, no un estándar validado.

No basta acertar una letra: explica por qué las otras opciones no corresponden. Registra fecha, concepto confundido, corrección y una pregunta nueva que tú mismo puedas responder. Revisa de nuevo los temas tras varios días.

FUENTES • REFERENCIAS ORIGINALES

Textos educativos consultados

Las siguientes referencias permiten rastrear la procedencia. Se citan secciones web en lugar de páginas impresas no verificadas. Fecha de consulta: 29 de octubre de 2026. Los textos son síntesis originales; no se reproducen figuras ni tablas editoriales.

OpenStax. (2022). Anatomy and physiology 2e. Rice University.

Abrir fuente original

University of Arkansas for Medical Sciences, Department of Neuroscience. (s. f.). Muscles of the head and neck.

Abrir fuente original

Loyola University Chicago, Stritch School of Medicine. (s. f.). Mentalis. LUMEN.

Abrir fuente original

Loyola University Chicago, Stritch School of Medicine. (s. f.). Procerus. LUMEN.

Abrir fuente original

Trillo, G., & Smith, K. D. (2025). Facial implants. En StatPearls. StatPearls Publishing. Tabla de músculos de expresión; consulta parcial de la tabla y verificación bibliográfica en PubMed.

Abrir fuente original

Anatomy, head and neck, cheeks. (s. f.). En StatPearls. StatPearls Publishing. Consulta parcial; autoría y fecha no verificables en el contenido recuperado. Referencia por título, no atribuida al repositorio como autor.

Abrir fuente original

American Academy of Dermatology Association. (s. f.). How to select a sunscreen.

Abrir fuente original

Centers for Disease Control and Prevention. (2024, 15 de mayo). Signos y síntomas de accidente cerebrovascular.

Abrir fuente oficial

Transparencia: los capítulos y tablas de referencia son fuentes educativas secundarias. Se distingue consulta parcial de lectura completa; los tres estudios originales se identifican en la página siguiente.

FUENTES • INVESTIGACIÓN

Estudios originales y revisión académica

Rohrich, R. J., & Pessa, J. E. (2007). The fat compartments of the face: Anatomy and clinical implications for cosmetic surgery. Plastic and Reconstructive Surgery, 119(7), 2219-2227. https://doi.org/10.1097/01.prs.0000265403.66886.54

Ficha y acceso al original. Estudio anatómico original de disección. Se consultaron resumen y datos bibliográficos; no el texto completo.

Furnas, D. W. (1989). The retaining ligaments of the cheek. Plastic and Reconstructive Surgery, 83(1), 11-16. https://doi.org/10.1097/00006534-198901000-00003

Ficha y acceso al original. Descripción anatómica original. Se consultaron resumen y ficha bibliográfica.

Fisher, G. J., Wang, Z. Q., Datta, S. C., Varani, J., Kang, S., & Voorhees, J. J. (1997). Pathophysiology of premature skin aging induced by ultraviolet light. The New England Journal of Medicine, 337(20), 1419-1428. https://doi.org/10.1056/NEJM199711133372003

Ficha y acceso al original. Investigación original sobre exposición UV y matriz. Se consultaron resumen y datos bibliográficos.

von Arx, T., Tamura, K., Yukiya, O., & Lozanoff, S. (2018). The face - A vascular perspective. A literature review. Swiss Dental Journal, 128(5), 382-392. https://doi.org/10.61872/sdj-2018-05-405

Ficha y acceso al original. Revisión académica, no investigación original. Se consultaron resumen y ficha bibliográfica.

Estos artículos respaldan conceptos anatómicos o mecanismos; no se emplean como prueba de eficacia de un servicio estético concreto. La antigüedad de una descripción anatómica se declara para distinguirla de una recomendación terapéutica actual.

FUENTES • TRAZABILIDAD

Qué respalda cada módulo

Módulo	Fuente consultada / sección
1. Fundamentos	OpenStax §§ 1.6, 4.1 y 4.3.
2. Piel	OpenStax §§ 4.2, 4.3, 5.1, 5.2 y 5.3.
3. Soporte	Rohrich y Pessa (2007); Furnas (1989); OpenStax § 4.3.
4. Huesos	OpenStax § 7.2.
5. Músculos	OpenStax § 11.3; UAMS; Loyola; tabla NCBI.
6. Nervios	OpenStax § 13.4; UAMS.
7. Circulación	von Arx et al. (2018); OpenStax § 21.1; NCBI, mejillas.
8. Envejecimiento	Fisher et al. (1997); estudios de compartimentos y anclajes.
9. Aplicación	AAD y fundamentos anteriores; actividades originales.
10. Integración / evaluación	Síntesis y preguntas originales basadas en los módulos.

Para abrir una sección de OpenStax, utiliza el índice del libro enlazado y busca su número y título. No se asignan páginas PDF porque no se consultó una edición paginada completa de ese texto.

Milady: alcance real de la revisión

El archivo disponible en inglés identifica 10.ª edición y contiene 79 páginas, hasta el capítulo 3. El archivo en español identifica 11.ª edición, pero no proporcionó capítulos anatómicos utilizables. Por ello no se citan capítulos ni páginas de Milady como fuentes del contenido. Será necesaria una versión legible para realizar una alineación posterior.

Control realizado: revisión conceptual de piel y tejidos profundos, inervación V/VII, diferenciación de cigomáticos, correspondencia del examen con el texto y comprobación de puntuación. El documento es un recurso educativo revisado, no una afirmación de ausencia absoluta de errores ni un atlas exhaustivo.